Short Communication

القای تخمدان پلی کیستیک روی موش توسط تستوسترون انانتات

زهرا کلهری، مهری آزادبخت*، علی بازدار، حدیث زینلی

گروه زیست شناسی، دانشکده علوم پایه، دانشگاه رازی، کرمانشاه، ایران.

تاریخ دریافت مقاله: ۱۳۹۲/۰۴/۲۰ تاریخ پذیرش مقاله: ۱۳۹۲/۰۸/۱۲

چکیده

زمینه و هدف: تخمدان «پلی کیستیک» شایع ترین علت نازایی در زنان است، فهمیدن پاتوژنز این بیماری نیازمند مدل‌های حیوانی می‌باشد. این مطالعه با هدف ایجاد مدل حیوانی برای القای تخمدان پلی کیستیک به‌وسیله تستوسترون انانتات انجام شده است.

مواد و روش‌ها: در این مطالعه القای تخمدان پلی کیستیک با تزریق روزانه تستوسترون انانتات به موش‌های ۱۲ تا ۱۴ روزه، در مدت ۲ تا ۴ هفته (گروه‌های آزمایش ۱ و ۲) انجام گرفته است. به گروه‌های کنترل ۱ و ۲، ماده‌ی بی اثر تزریق شد. ویژگی‌های بافت تخمدان با شمارش فولیکول‌های آن بررسی گردیده است.

نتایج: نتایج نشان می‌دهد که؛ درصد فولیکول‌های پره آنترال و کیستیک در گروه آزمایش نسبت به گروه کنترل به طور معنی‌داری بیشتر می‌گردد ($P<0.05$). درصد فولیکول‌های آنترال در گروه آزمایش به طور معنی‌داری کمتر می‌گردد ($P<0.05$).

نتیجه‌گیری: می‌توان نتیجه‌گیری کرد که تستوسترون انانتات می‌تواند تخمدان پلی کیستیک را در موش القاء کند.

کلمات کلیدی: **تستوسترون انانتات، تخمدان پلی کیستیک، موش، نازایی.**

مقدمه

سندرم تخمدان پلی‌کیستیک (PCOS) سندرمی با اختلالات اندوکرینی، متابولیکی و ژنتیکی پیچیده است، که با عدم تخمک‌گذاری مزمن، تخمدان پلی‌کیستیک و تظاهرات بیوشیمیایی و کلینیکی هیپرآندروژنیسم مشخص می‌شود (۱). بررسی‌های in vivo و in vitro روی سلول‌های تکا پیشنهاد می‌دهد که در زنان مبتلا، سلول‌های تکای تخمدان در تبدیل پیش‌سازهای آندروژنیک به تستوسترون نسبت به سلول‌های تکای نرمال بسیار فعال‌تر هستند. در حقیقت، سلول‌های تکا در پاسخ به هورمون لوتئینی آندروژن می‌سازند، بنابراین در افراد مبتلا، سطح آندروژن‌های خون افزایش می‌یابد (۲) اگرچه اتیولوژی و پاتوژنز PCOS شناخته نشده است اما؛ به نظر میرسد؛ ا ندروژن اضافی علت اصلی PCOS باشد (۳). مطالعات انجام شده روی میمون‌هایی که توسط اندروژن فنوتیپ؛ PCOS را تقلید می‌کند، نشان می‌دهد که آندروژن اضافی ممکن است علت اصلی PCOS باشد (۴). مطالعات اخیر نشان می‌دهند مکانیسمی که تستوسترون موجب ایجاد تخمدان پلی‌کیستیک می‌شود از طریق مهار بیان مولکول‌هایی در اووسیت است که؛ به موجب آن باعث توقف رشد فولیکولی می‌شود (۳). فهمیدن پاتوژنز PCOS درمان این بیماری را بهبود می‌بخشد. بنابراین، برای تحقیق در رابطه با سندرم تخمدان «پلی‌کیستیک» به مدل‌های جدید PCOS احتیاج است. در چند دهه‌ی اخیر، مدل‌های مختلف PCOS در انواعِ مختلف حیوانـاتـی از گـروه: جوندگـان، گوسفندان و نخستی‌ها معرفی شده‌اند (۵). همچنین از روش‌های مختلفی برای القای PCOS استفاده شده است. مدل‌هایی که تغییرات فیزیولوژیکی در آن‌ها صورت گرفته است، مانند تغییر در قرارگیری نور، مدل‌هایی با تغییرات ژنتیکی از قبیل: مدل‌های ترانس ژنیک و ناک اوت، مدل‌های ایجاد شده؛ با استفاده از هورمون‌ها مانند آندروژن ها (۶) و مدل‌های حیوانی در فهمیدن پاتوژنز مفید هستند اما؛ ما نمی‌توانیم انتظار داشته باشیم که هریک از مدل‌ها بتواند همه‌ی نیازها را پاسخ دهد. هریک از مدل‌ها دارای معایب و مزایای خاص خود هستند. آموزنده ترین مدل‌ها، آن‌هایی هستند که؛ حیوان قبل از تولد در معرض آندروژن های اضافی قرارگیرد. زیرا اندروژن تکوین PCOS را در زندگی بزرگسالی باعث می‌شود (۵). جوندگان مدل مفیدی برای مطالعه اثرات خاص آندروژن‌ها بر روی تکوین اولیه فولیکول‌ها، کنترل ترشح گنادوترپین‌ها (۷) و بررسی اثرات متابولیکی قرارگیری در معرض آندروژن‌های اضافی به شمار می‌آیند (۹،۸). مزایای استفاده از موش شامل توانایی برای فراهم کردن زمینه‌ی ژنتیکی پایدار و ایجاد شرایط محیطی کنترل شده؛ به‌علاوه سیکل کوتاه زندگی برای قرارگیری در معرض اثرات تولیدمثلی و متابولیکی می‌باشد (۵). این مطالعه با هدف ایجاد یک مدل حیوانی PCO با استفاده از تستوسترون انانتات صورت گرفته است.

مواد و روش‌ها

حیوان آزمایشگاهی: در این آزمایش موش‌های ماده نژاد

* **نویسنده مسئول: مهری آزادبخت،** گروه زیست شناسی، دانشکده علوم پایه، دانشگاه رازی، کرمانشاه. تلفن: ۰۹۱۲۶۶۱۰۹۴۵
Email:azadbakhtm_tmu@yahoo.com

NMRI12 تا ۱۴ روزه، در شرایط ۱۲ ساعت تاریکی، ۱۲ ساعت روشنایی و دمای ۲۵ درجه‌ی سانتی‌گراد نگهداری شده‌اند و نیز هم‌زمان به آب و غذای کافی دسترسی داشته‌اند. برای القای تخمدان «پلی کیستیک»، تزریق روزانه تستوسترون انانتات حل شده در روغن کنجد به میزان ۱ میلی گرم به ازای هر۱۰۰گرم وزن بدن به صورت زیر پوستی در ناحیه پشت گردن به مدت دو تا چهار هفته صورت گرفته است. در این مطالعه دو گروه آزمایش ۱و ۲ (تیمار دو هفته‌ای و چهار هفته‌ای) و نیز دو گروه کنترل (دو هفته‌ای و چهار هفته‌ای) وجود داشت. بدیهی است پیش از آغاز مطالعه، مجوزهای لازم جهت استفاده از این تعداد حیوان آزمایشگاهی از کمیته اخلاق دانشگاه رازی اخذ شد.

بافت‌شناسی تخمدان: در این فرآیند موش‌ها با روش جابه جایی مهره‌های گردنی کشته شدند و با ایجاد شکاف طولی T در سطح شکم تخمدان‌ها جدا و پس از برداشتن بافت همبند و چربی اطراف آن در پارافرمالدهید ۱۰٪ فیکس شدند. پس از فیکس تخمدان‌ها، در الکل آبگیری و در گزایلول شفاف و سپس در پارافین قالب‌گیری شدند. پس از قالب‌گیری برش‌هایی به صورت سریالی و با ضخامت ۵ میکرومتر تهیه شد و برش‌ها با هماتوکسیلین و ائوزین رنگ آمیزی شدند.

شمارش فولیکولی: شمارش فولیکولی توسط میکروسکوپ نوری و با بزرگنمایی ×۱۰۰ انجام گردید. فولیکول‌ها به ۵ دسته مجزا که شامل: فولیکول‌های پریموردیال (دارای یک لایه سنگفرشی سلول گرانولوزا به دور تخمک)، پرایمری (دارای یک لایه سلول های گرانولوزا مکعبی به دور تخمک)، پره آنترال (دارای چندین لایه سلول گرانولوزا)، آنترال (دارای حفره) و «کیست» تقسیم بندی شدند.

روش‌های آماری: جهت بررسی آماری از نرم‌افزار آماری SPSS استفاده شده است. میانگین ± انحراف از معیار تعداد فولیکول‌ها در هر مرحله از رشد فولیکول محاسبه و بین گروه‌های مورد مطالعه مقایسه گردیده است. برای مقایسه‌ی درصد فولیکول‌ها در هر یک از مراحل رشد فولیکولی از آزمون آماری آنالیز واریانس یک طرفه (ANOVA) و آزمون تعقیبی Tukey استفاده گردید. ضریب معنی‌دار بودن داده‌ها نیز در سطح ۹۵٪ معنی‌داری مشخص نمودیم.

نتایج

مقایسه‌ی داده‌ها در روش «آنالیز واریانس یک طرفه» برای درصد فولیکول‌ها در هر مرحله از رشد فولیکول، در دو گروه آزمایش و کنترل نشان داد که درصد فولیکول‌های پریموردیال در گروه‌های کنترل ۱، آزمایش ۱ و کنترل ۲ مشابه یکدیگرند و در گروه آزمایش ۲ نسبت به سایر گروه‌ها بیشتر است (Anova, P<0.05). درصد فولیکول‌های پرایمری در تمامی گروه‌های مورد مطالعه مشابه یکدیگر بود. درصد فولیکول‌های پره آنترال در گروه‌های آزمایش ۱ و کنترل ۲ مشابه ولی در گروه آزمایش ۲ کمترین درصد را در مقایسه با سایر گروه‌ها نشان داد (Anova ,P<0.05). بیشترین درصد فولیکول‌های آنترال در گروه کنترل۱ وجود داشت (Anova ,P<0.05). کمترین درصد فولیکول‌های آنترال در گروه‌های آزمایش ۱ و آزمایش ۲ مشاهده گردید (Anova ,P<0.05). در گروه‌های کنترل ۱ و کنترل ۲ فولیکول «کیستیک» مشاهده نشد. درصد فولیکول‌های کیستیک در گروه آزمایشی ۲ نسبت به گروه آزمایشی ۱ به طور معنی‌داری بیشتر گردید (Anova, P<0.05). (نمودار و شکل ۱)

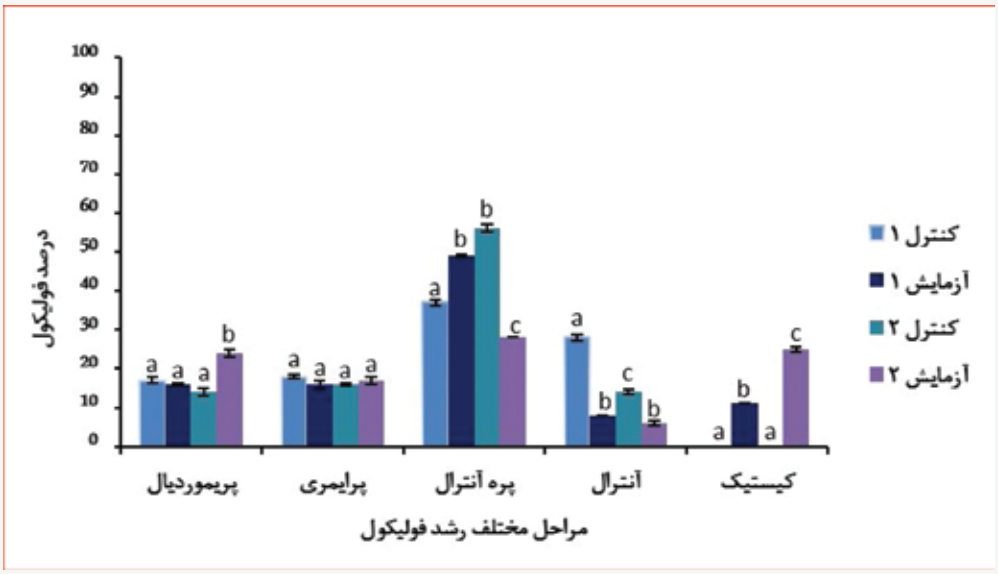

نمودار ۱ ـ مقایسه درصد فولیکول‌ها در مراحل مختلف رشد؛ بین گروه‌های آزمایش و کنترل در هفته‌های دوم و چهارم
کنترل ۱و ۲: کنترل دو هفته‌ای و چهار هفته‌ای آزمایش ۱و ۲: تیمار دو هفته‌ای و چهار هفته‌ای با تستوسترون انانتات
مقادیر به صورت درصد بیان شده است.
a/b/c: مقادیر با نمادهای مختلف در هر ستون دارای اختلاف معنی‌داری هستند (Anova, P<0.05)

بحث

در مطالعه حاضر اثر تستوسترون انانتات در ایجاد فنوتیپ تخمدان پلی‌کیستیک در موش بررسی گردید و درصد فولیکول‌ها در مراحل مختلف رشد در دو گروه آزمایش و کنترل مورد مطالعه قرار گرفت. یافته‌های این آزمایش نشان داد که تستوسترون انانتات می‌تواند

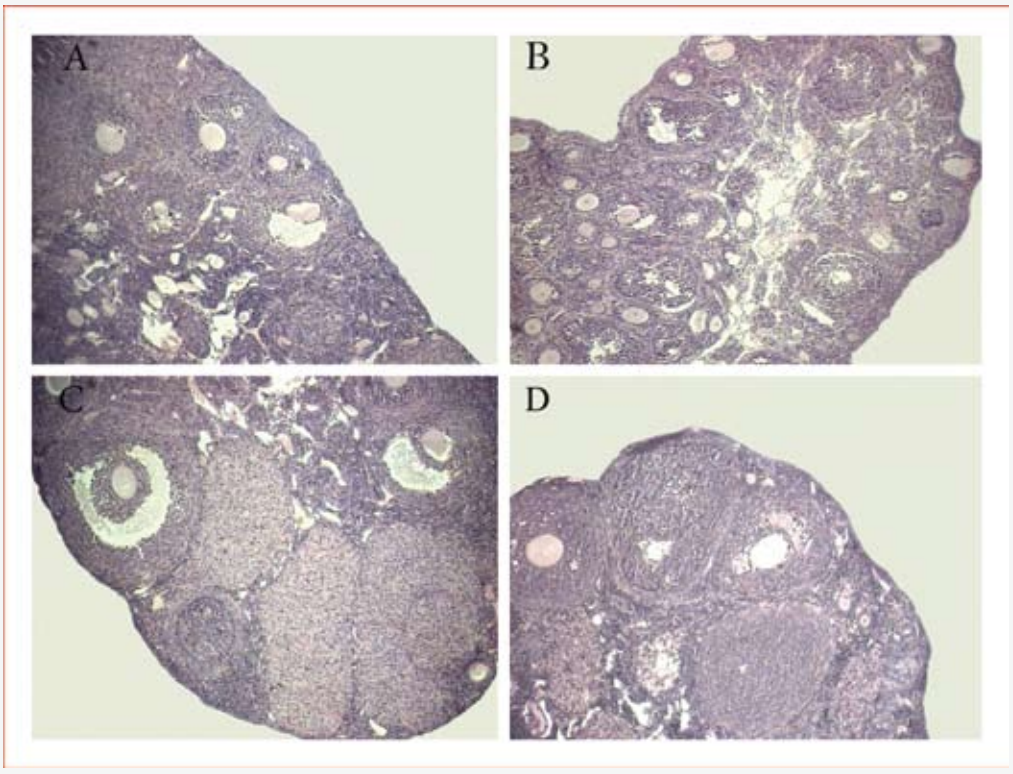

شکل ۱ ـ برش میکروسکوپی تخمدان‌های گروه آزمایش و کنترل در روزهای مختلف تیمار با تستوسترون انانتات
(A ،C) کنترل ۱و۲ (کنترل دو و چهار هفته‌ای)
(B ،D) آزمایش ۱و ۲ (تیمار دو و چهار هفته‌ای با تستوسترون انانتات)
(بزرگنمایی: ×۴۰، رنگ آمیزی: هماتوکسیلین-ائوزین)

تخمدان پلی‌کیستیک را در هفته‌های دوم و چهارم در موش ایجاد کند. برای القای فنوتیپ تخمدان پلی کیستیک از روش‌های هورمونی و غیرهورمونی متنوعی از قبیل: به‌کارگیری لتروزول (۱۰)، دهیدرواپی آندروستترون (۱۱)، استرادیول والرات (۱۲)، تستوسترون پروپیونات (۱۳)، می‌توان استفاده نمود. همچنین با قرار دادن حیوان آزمایشگاهی در نور یکنواخت می‌توان PCO را القاء نمود (۱۴). در برخی مطالعات از حیوانات ترانس ژن برای القاء PCO استفاده می‌کنند (۱۵). مطالعات متعدّدی، نقش آندروژن‌ها را در شروع رشد و تکوین فولیکولی گزارش داده‌اند (۱۶،۱۷)، چنانچه در موش‌های فاقد رسپتور آندروژن؛ هر چه سنّشان بالاتر می‌رود، ذخیره‌ی فولیکولی تخمدان کمتر می‌شود و موارد آزمایشی دچار از کارافتادگی زودرس تخمدان می‌شوند (۱۸). جان نثاری نشان داد که کاهش معنی دار تعداد فولیکول‌های در حال رشد، در تیمار دراز مدت با تستوسترون پروپیونات نشانگر افزایش ذخیره‌ی فولیکولی است (۱۹). از مزایای استفاده از مدل‌های حیوانی که توسط آندروژن‌هایی از قبیل تستوسترون ایجاد می‌شوند، این است که؛ آندروژن‌های بیرونی منجر به آسیب پایدار به بافت تخمدان و تکرار علائم هالمارک PCOS در اینگونه مدل‌ها می‌شود اما از آنجائی که این نوع مدل‌ها توسط هیپرآندروژنیسم مصنوعی ایجاد می‌شوند؛ نمی‌توانند کمکی به تشخیص هیپرآندروژنیسم غیرطبیعی در این بیماران کند (۲۰). تیندال نشان داد که تیمار موش‌های صحرایی در روزهای ۱۵ تا ۲۵ با تستوسترون پروپیونات فنوتیپ شبه PCOS را القاء نمی‌کند و از لحاظ مورفولوژیکی شبیه تخمدان‌های نرمال هستند. بنابراین، او نتیجه‌گیری نمود اثرات آندروژن که منجر به تکوین فنوتیپ PCOS می‌شود ممکن است تنها در زمان‌های خاصی صورت گیرد (۲۱). در مطالعاتی که بلوسسکی (۲۰۰۴) و جان نثاری (۲۰۰۹) انجام دادند از تستوسترون پروپیونات برای القاء PCO در موش صحرایی استفاده کردند. روش کاری آن‌ها تزریق روزانه تستوسترون پروپیونات به مقدار ۱ میلی گرم به ازای هر ۱۰۰ گرم وزن بدن به صورت زیر جلدی به موش‌های صحرایی ۲۱ روزه بود. آنالیز بافت شناسی برش‌های تخمدانی نمونه‌های تیمارشده به وضوح وجود فولیکول‌های «کیستیک» و تجمع فولیکول‌های پره آنترال، عدم تخمک‌گذاری و فقدان اجسام زرد را نشان داد. با افزایش تیمار موش‌های صحرایی به ویژه در هفته چهارم مشاهده گردید؛ تعداد فولیکول‌های پریموردیال به طور معنی‌داری در مقایسه با تیمارهای یک هفته‌ای و کنترل افزایش یافته در حالی که؛ تعداد فولیکول‌های پره آنترال و آنترال در مقایسه با تیمارهای یک هفته‌ای و کنترل، به طور معنی‌داری کاهش داشت (۱۳،۱۹). در تایید این گزارش‌ها، داده‌های به دست آمده از درصد فولیکول‌ها نشان می‌دهد که تزریق روزانه تستوسترون انانتات به صورت زیر پوستی در ناحیه پشت گردن به موش‌های NMRI به مدت دو و چهار هفته، باعث ایجاد مدل حیوانی PCO می‌شود. مشاهدات بافت‌شناسی در تخمدان‌های موش در هفته دوم تزریق، افزایش فولیکول‌های پره آنترال در ناحیه زیر قشری تخمدان را نشان داد و با افزایش طول دوره تزریق در هفته چهارم؛ مشخصات تخمدان پلی‌کیستیک (وجود کیست‌های متعدد، نبود جسم زرد) در این موش‌ها نمایان گردید که

نتایج آزمایش ما مشابه نتایج کارهای بلوسسکی و جان نثاری بوده است. مطالعات قبلی فنوتیپ تخمدان پلی کیستیک را در هفته چهارم در موش صحرایی گزارش کردند (۱۹). در پژوهش حاضر نشان داده شد که تستوسترون انانتات می‌تواند فنوتیپ تخمدان پلی کیستیک را در هفته‌های دوم و چهارم در موش‌های ماده افزایش دهد.

نتیجه‌گیری

نتایج این مطالعه نشان داد که با توجه به افزایش تعداد فولیکول‌های کیستیک و فقدان جسم زرد در تخمدان موش پس از تیمار با تستوسترون انانتات؛ این ماده می‌تواند موجب ایجاد فنوتیپ تخمدان پلی‌کیستیک در هفته دوم و چهارم شود.

References

1. Allahbadia GN, Merchant R. Polycystic ovary syndrome and impact on health. Middle East Fertil Soc J. 2011;16(1):19–37.
2. Ehrmann DA. Polycystic Ovary Syndrome. N Engl J Med .2005;352(12):1223-1236.
3. Yang JL, Zhang CP, Li L, Huang L, Ji SY, Lu CL, et al. Testosterone Induces Redistribution of Forkhead Box-3a and Down-Regulation of Growth and Differentiation Factor 9 Messenger Ribonucleic Acid Expression at Early Stage of Mouse Folliculogenesis. Endocrinology. 2010;151(2):774–782.
4. Abbott DH, Barnett DK, Levine JE, Padmanabhan V, Dumesic DA, Jacoris S, et al. Endocrine antecedents of polycystic ovary syndrome in fetal and infant prenatally androgenized female rhesus monkeys. Biol Reprod. 2008; 79(1):154–163.
5. Franks S. Do Animal Models of Polycystic Ovary Syndrome Help to Understand Its Pathogenesis and Management? Yes, but Their Limitations should be Recognized. Endocrinology. 2009; 150(9):3983–3985.
6. Walters KA, Allan CM, Handelsman DJ. Rodent Models for Human Polycystic Ovary Syndrome. Biol reprod. 2012; 86(5):149, 1–12.
7. Sullivan SD, Moenter SM. Prenatal androgens alter GABAergic drive to gonadotropin-releasing hormone neurons: implications for a common fertility disorder. Proc Natl Acad Sci. 2004; 101(18):7129–7134.
8. Demissie M, Lazic M, Foecking EM, Aird F, Dunaif A, Levine JE. Transient prenatal androgen exposure produces metabolic syndrome in adult female rats. Am J Physiol Endocrinol Metab. 2008; 295(2):262–268.
9. Mannerås L, Cajander S, Holma¨ng A, Seleskovic Z, Lystig T, Lo¨nn M, et al. A new rat model exhibiting both ovarian and metabolic characteristics of polycystic ovary syndrome. Endocrinology. 2007;148(8):3781–3791.
10. Kafali H, Iriadam M, Ozardal I, Demir N. Letrozole-Induced Polycystic Ovaries in the Rat: A New Model for Cystic Ovarian Disease. Arch Med Res. 2004; 35(2):103–108.
11. Sander V, Luchetti CG, Solano ME, Elia E, Di GG, Gonzalez C, et al. Role of the N, N'-dimethylbiguanide metformin in the treatment of female prepuberal BALB/c mice hyperandrogenized with dehydroepiandrosterone. Reproduction. 2006; 131(3):591–602.
12. Braver JR, Munoz M, Farookhi R. Development of the Polycystic Ovarian condition (PCO) in the estradiol valerate-treated rat. Biol Reprod. 1986; 35(3): 647-655.
13. Beloosesky R, Gold R, Almog B, Sasson R, Dantes A, land-Bracha A, et al. Induction of polycystic ovary by testosterone in immature female rate: Modulation of apoptosis and attenuation of glucose/insulin ratio. Int J Mol Med. 2004; 14(2):207-215.
14. Salvetti NR, Canal AM, Gimeno EJ, Ortega HH. Polycystic Ovarian Syndrome: temporal characterization of the induction and reversion process in an experimental model. Braz J Vet Res Anim Sci. 2004; 41(6):389-395.
15. McMullen ML, Cho B, Yates CJ, Mayo KE. Gonadal Pathologies in Transgenic Mice Expressing the Rat Inhibin {alpha}-Subunit. Endocrinology. 2001; 142(11):5005-5014.
16. Vendola KA, Zhou J, Adesanya OO, Weil SJ, Bondy CA. Androgens stimulate early stages of follicular growth in the primate ovary. J Clin Invest. 1998; 101(12): 2622-2629.
17. Murray AA, Gosden RG, Allison V, Spears N. Effect of androgens on the development of mouse follicles growing in vitro. J Reprod Fertil. 1998; 113(1):27-33.
18. Shiina H, Matsumoto T. Premature ovarian failure in androgen receptor deficient mice. Proc Natl Acad Sci USA. 2006; 103(1):224-229.
19. Jannesari ladani F, Hossein G , Jarooghi N, Sepehri H, Zeinali B. Immunohistochemical Analysis and Role of Secreted Frizzled-Related Protein-4 in Polycystic Ovary-Induced Rat. Cell J. 2009;10(4):242-249.
20. Oakley O, Lin PC, Bridges P, Ko CM. Animal Models for the Study of Polycystic Ovarian Syndrome. Endocrinol Metab. 2011; 26(3):193-202.
21. Tyndall V, Broyde M, Sharpe R, Welsh M, Drake AJ, McNeilly AS. Effect of androgen treatment during foetal and/or neonatal life on ovarian function in prepubertal and adult rats. Reproduction. 2012; 143(1):21–33.

Short Communication

Polycystic Ovary Induction in Mouse by Testosterone Enanthate

Kalhori Z, Azadbakht M*, Bazdar A, Zeinali H

Department of Biology, Faculty of Basic Sciences, Razi University, Kermanshah, Iran.

Received: 10 Jul 2012 Accepted: 03 Nov 2013

Abstract

Background &Objective: Polycystic ovary is the most common cause of infertility in Women. Animal models are required for understanding the pathogenesis of polycystic ovary. The objective of this study then was to develop an animal model for inducing the polycystic ovaries using testosterone enanthate.

Materials & Methods: In this study, for inducing the polycystic ovary phenotype, female rats about12-14 days-old were injected daily with testosterone enanthate for 2 and 4 weeks (experiment groups: 1 and 2), while the control groups (1 and 2) were injected only with vehicle.The ovaries from both groups were fixed and then were used for histological studies.

Results: Testosterone enanthate treatment causes the histological changes in mouse ovary and significantly increased the percentage of preantral and cystic follicles and decreased the percentage of antral follicles in the experiment group, comparing with the control group ($P<0.05$).

Conclusion: It concluded that testosterone enanthate can induces polycystic ovary in mouse.

Keywords: **Testosterone enanthate, polycystic ovary, mouse, infertility.**

*** Corresponding author: Azadbakht Mehri,** Department of Biology, Faculty of Basic Sciences, Razi University Kermanshah.
Tel: +98 9126610945
Email: azadbakhtm_tmu@yahoo.com